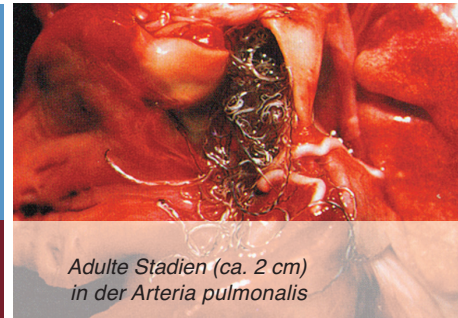


Angiostrongylus vasorum

Herz- und Lungenwurm

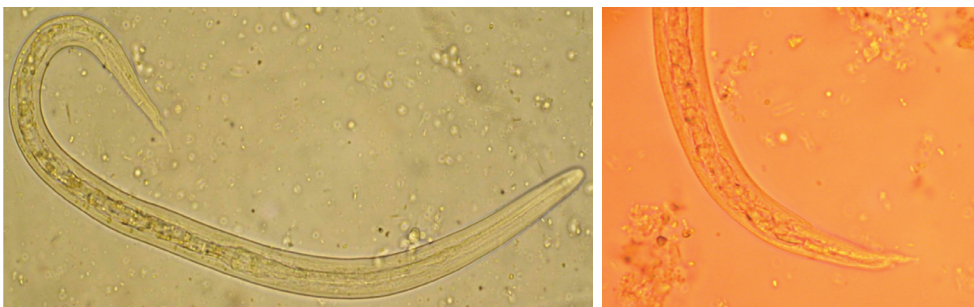
Beilage zur ESCCAP-Empfehlung für die Schweiz
«Bekämpfung von Würmern (Helminthen) bei Hunden und Katzen»



Adulte Stadien (ca. 2 cm)
in der Arteria pulmonalis

Angiostrongylus vasorum ist ein bis zu 25 mm langer Nematode, der in den Lungenarterien und im rechten Herzen von Füchsen und Hunden (Endwirte) parasitiert. Begrenzte isolierte Gebiete («hot spots») mit gehäuftem Vorkommen bei Hunden waren früher vor allem in Südfrankreich, England und Dänemark bekannt. In den letzten Jahren kam es sowohl zu einer Ausweitung als auch zu einer Zunahme dieser Endemiegebiete, wobei insbesondere in der Schweiz, in Italien, Deutschland und weiteren Ländern Europas vermehrt Fälle bei Hunden dokumentiert wurden. Der Parasit ist in Europa auch bei Füchsen weit verbreitet, die als natürliches Reservoir des Parasiten gelten.

Biologie: Die Infektion der Hunde erfolgt durch Aufnahme von dritten Larvenstadien (L3) beim Fressen von infizierten Nackt- oder Gehäuse-schnecken (Zwischenwirte). Die L3 dringen in die Darmwand des Hundes ein und gelangen via Lymph- und Blutssystem in die Lungenarterien. 6-8 Wochen nach Infektion beginnen die Weibchen mit der Eiablage. Die Eier gelangen in die Blutkapillaren der Lunge, wo erste Larvenstadien (L1) die Eier verlassen und in die Lungenbläschen einwandern. Von dort werden die Larven hochgeflimmert/hochgehustet, wieder verschluckt und schliesslich mit dem Kot ausgeschieden. Schnecken nehmen diese L1 auf, wo es zur Entwicklung zur infektiösen L3 kommt.



Links:
Erstes Larvalstadium (L1, ca.
350 µm) aus dem Kot eines
Hundes, gewonnen mittels
Baermann-Wetzel-Verfahren

Rechts:
Charakteristisches
Hinterende einer L1 von
Angiostrongylus vasorum

Pathologie, Symptomatik: Klinische Anzeichen eines *A. vasorum*-Befalls sind sehr variabel und können sowohl unbemerkt als auch tödlich verlaufen. Larven und Eier im Lungengewebe verursachen oft Pneumonien, die sich insbesondere durch respiratorische Symptome wie Husten und Atemnot manifestieren. Koagulopathien mit erhöhter Blutungsneigung und neurologische Anzeichen als Folge von Blutungsstörungen oder von wandernden Larven (Fehlwanderungen) kommen bei massiven, chronischen Infektionen vor, mit potentiell fatalem Ausgang. Blutungsstörungen können sich anhand von Blut im Kot oder Sputum manifestieren oder durch subkutane Hämatome oder verlängertes Bluten nach kleineren Verletzungen.

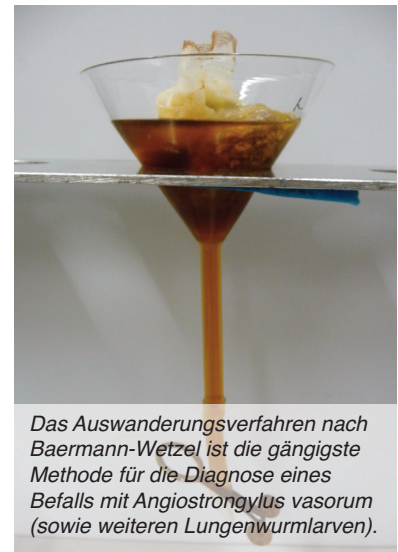Weitere nicht-spezifische Anzeichen wie mangelnder Appetit, Leistungsminderung oder plötzlicher Tod durch Obstruktion von Lungen- oder anderen Arterien und Herzversagen sind möglich. Gelegentlich führen fehlgewanderte Larven in Gehirn, Harnblase, Niere oder vorderer Augenkammer zu entsprechenden klinischen Symptomen in diesen Organen.

Angiostrongylus vasorum | Herz- und Lungenwurm

Diagnostik: Die gängigste Methode für den Nachweis einer *A. vasorum*-Infektion ist der mikroskopische Nachweis von L1-Larven im Kot. Dies erfolgt mit dem Trichterverfahren nach Baermann-Wetzel. Wegen der unregelmässigen Larvenausscheidung im Kot sollte die Untersuchung mit über 3 Tage gewonnenen, möglichst frischen und nicht-fixierten Kotproben erfolgen. Die mit dieser Methode nachgewiesenen Larven müssen morphologisch von weiteren im Kot vorkommenden Larven anderer Parasiten differenziert werden.

Neuerdings ist der Nachweis von zirkulierenden Antigenen (und Antikörpern) im Serum oder Plasma mittels ELISA möglich.

Weitere diagnostische Möglichkeiten wie bildgebende Verfahren (Röntgen, Ultraschall, Computer-Tomographie, Endoskopie) sowie Labor-diagnostik können ergänzende Hinweise auf eine *A. vasorum*-Infektion liefern und helfen, Schweregrad und Verlauf der Infektion bzw. der Krankheit einzustufen.



Therapie und Prophylaxe: Zur Therapie stehen effektive Anthelminthika zur Verfügung, welche der Gruppe der makrozyklischen Laktone (Moxidectin, Milbemycin-oxime) oder der Benzimidazole (Fenbendazol) angehören. Mögliche Behandlungsschemata für die Therapie von *A. vasorum* sind: Moxidectin/Imidacloprid (Advocate®), einmalige Spot-On-Behandlung mit 2,5 mg/kg KM Moxidectin und 10 mg/kg KM Imidacloprid, evtl. Wiederholung nach 4 Wochen, oder Milbemycin-oxim (Milbemax®), viermalige perorale Behandlung im wöchentlichen Abstand mit 0,5 mg/kg KM. Die Anwendung makrozyklischer Laktone ersetzen die früher angewendete Therapie mit Fenbendazol (Panacur®, tägliche perorale Verabreichung von 50 mg/kg KM über 3 Wochen). Unterstützende Behandlung mittels Antibiotika und Glukokortikoiden kann zusätzlich bei schwerwiegenden Fällen empfohlen werden, mit Boxenruhe für 2-3 Tage. Wird ein Lungen- und/oder Herzwurmbefall rechtzeitig erkannt, ist die Prognose sehr gut. Die monatliche Verabreichung von makrozyklischen Laktonen kann gegen Angiostrongylose in Endemiegebieten weitgehend vorbeugen.

Literatur:

Illustrationen: © IPZ (Institut für Parasitologie, Zürich)

M. Dennler, M. Makara, A. Kranjc, M. Schnyder, P. Ossent, P. Deplazes, S. Ohlerth, T.M. Glaus (2011):

Thoracic computed tomography findings in dogs experimentally infected with *Angiostrongylus vasorum*, *Veterinary Radiology & Ultrasound* 52, 289-294.

T.M. Glaus, M. Schnyder, M. Dennler, F. Tschuor, M. Wenger, N. Sieber-Ruckstuhl (2010):

Natürliche *Angiostrongylus vasorum* Infektion: Charakterisierung des Krankheitsbildes bei drei Hunden mit pulmonärer Hypertonie, *Schweizer Archiv für Tierheilkunde* 152, 331-338.

A. Kranjc, M. Schnyder, M. Dennler, A. Fahrion, M. Makara, P. Ossent, J. Morgan, P. Deplazes, T.M. Glaus (2010):

Pulmonary artery thrombosis in experimental *Angiostrongylus vasorum* infection does not result in pulmonary hypertension and echocardiographic right ventricular changes, *Journal of Veterinary Internal Medicine* 24, 855-862

M. Schnyder, A. Fahrion, P. Ossent, L. Kohler, P. Webster, J. Heine, P. Deplazes (2009):

Larvicidal effect of imidacloprid/moxidectin spot-on solution in dogs experimentally inoculated with *Angiostrongylus vasorum*, *Veterinary Parasitology* 166, 326-332.

M. Schnyder, A. Fahrion, B. Riond, P. Ossent, P. Webster, A. Kranjc, T. Glaus, P. Deplazes (2010):

Clinical, laboratory and pathological findings in dogs experimentally infected with *Angiostrongylus vasorum*, *Parasitology Research* 107, 1471-1480

M. Schnyder, I. Tanner, P. Webster, D. Barutzki, P. Deplazes (2011):

An ELISA for sensitive and specific detection of circulating antigen of *Angiostrongylus vasorum* in serum samples of naturally and experimentally infected dogs, *Veterinary Parasitology* 179, 152-158.

S. Staebler, H. Ochs, F. Steffen, F. Naegeli, N. Borel, N. Sieber-Ruckstuhl, P. Deplazes (2005):

Autochthone Infektionen mit *Angiostrongylus vasorum* bei Hunden in der Schweiz und Deutschland. *Schweizer Archiv für Tierheilkunde* 147, 121-127.

Die Realisation dieses Factsheets wurde ermöglicht mit Unterstützung von Biokema SA, Novartis Tiergesundheit AG, Provet AG und Veterinaria AG.

Herausgeber:

ESCCAP Schweiz

c/o fp-consulting

Dr. Peter Frei

Ausstellungsstrasse 36, CH-8005 Zürich

Tel. +41 44 271 06 00, Fax +41 44 271 02 71

info@esccap.ch, www.esccap.ch

In Kooperation mit SVK-ASMPA



Schweizerische Vereinigung für Kleintiermedizin
Association Suisse pour la Médecine des Petits Animaux
Associazione Svizzera per la Medicina dei Piccoli Animali
Swiss Association for Small Animal Medicine

